

Instabile Halswirbelsäule

Informationsmaterial



Copyright
Karina Sturm

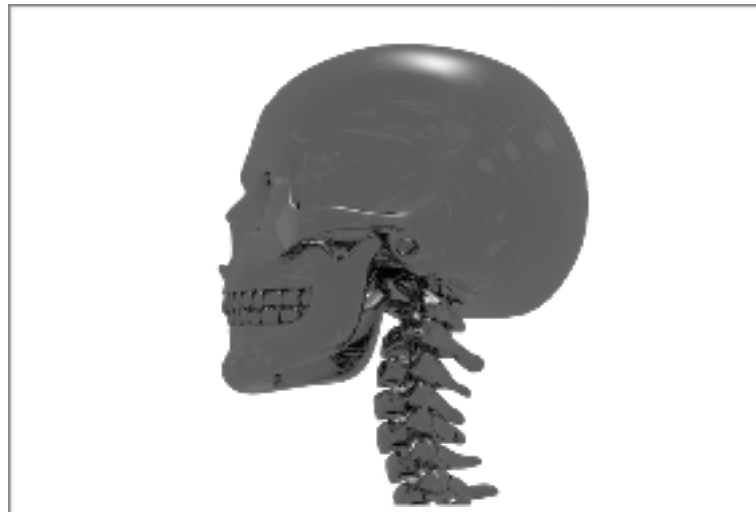
Auf inhaltliche Richtigkeit überprüft:
Dr. Bernhard Salomon

Ausgabe
Januar 2018

Was ist eine Halswirbelsäuleninstabilität?

Von einer Instabilität spricht man, wenn sich die Halswirbel aus unterschiedlichen Gründen über das normale Maß hinaus bewegen und dabei sogar verrutschen oder in einer Fehlstellung fixiert sein können [1].

Die Halswirbelsäule ist sehr komplex aufgebaut und besteht aus vielen Bändern, Sehnen, Bandscheiben, Kapseln, einer vorwiegend haltenden Tiefenmuskulatur und einer vorwiegend bewegenden Oberflächenmuskulatur. An all diesen Strukturen können Probleme zustande kommen [2].



Von einer Kopfgelenksinstabilität spricht man, wenn die Kopfgelenke betroffen sind. Es gibt ein oberes und ein unteres Kopfgelenk. Das obere Kopfgelenk befindet sich zwischen dem Schädel und dem 1. Halswirbel (Atlas) und das untere Kopfgelenk zwischen 1. Halswirbel und 2. Halswirbel (Axis). Dort findet die hauptsächliche Rotation des Kopfes statt, was erklärt, warum hier häufig Probleme auftreten [3].

Die Bezeichnung Kopfgelenksinstabilität wird nur im deutschen Sprachraum benutzt.

International sprechen wir von einer cranio-cervicalen Instabilität (CCI), welche die Instabilität zwischen dem Schädel (C0) und dem Atlas (C1) beschreibt. Die atlanto-axiale Instabilität (AAI) hingegen, betrifft Atlas (C1) und Axis (C2) [4].

Die Halswirbelsäule ist stark beweglich und hat eine große Last zu tragen, dadurch kommen Verletzungen leicht zustande. Weil die Bänder, Sehnen und Kapseln außerdem schlecht durchblutet sind, ist die Heilung eines Schadens auf diesen Ebenen komplex und schwierig [5].

Ein erstes Anzeichen für Instabilitäten kann ein immer wiederkehrendes Knacken der betreffenden Region sein. Je nachdem welches Wirbelsäulensegment betroffen und wie schwerwiegend die Schädigung ist, kann es zu den unterschiedlichsten neurologischen Symptomen kommen [6].

Welche Ursachen gibt es?

Es gibt viele verschiedene Ursachen für eine HWS-Instabilität. Viele Betroffene sprechen von einem Schleudertrauma als Auslöser (Haushaltsunfälle, Sportunfälle, Autounfälle) [7]. Auch iatrogene Manöver können zu Instabilitäten führen, wie z. B. Chiropraktik [8], oder als Folge von Überstreckung während einer OP [9].

Manchmal besteht eine Grunderkrankung, die als Folge zu einer Instabilität führt:

- Genetische Bindegewebserkrankungen, wie Ehlers-Danlos-Syndrom oder Marfan-Syndrom [10]
- Genetische Erkrankungen, wie z. B. Down-Syndrom [11], Morbus Hurler [12]
- Systemisch entzündliche Erkrankungen, wie z. B. rheumatoide Arthritis [13]
- Chronische Infekte: Borreliose [14], Tuberkulose [15]

- Maligne Erkrankungen: Krebs [16]
- Chiari-Malformationen [10], die operiert werden, führen auch oft zu Instabilitäten

Die Regionen, die am meisten durch ein Trauma geschädigt werden, sind jene mit großer Mobilität, oder Übergänge zwischen Regionen mit großer Beweglichkeit und eher fixierten Strukturen. Isolierte Ligament- oder Kapselverletzungen sind schwer zu diagnostizieren. Subluxationen der Facettengelenke treten ohne knöcherne Verletzungen auf.

Welche Symptome treten auf [6, 17]?

Alle neurologischen Symptome, die man sich vorstellen kann. Je nach Höhe der Instabilität und Schweregrad können die Symptome von mild bis lebensbedrohlich reichen.

Kopfschmerzen und Nackenschmerzen

Verspannungen mit Hartspann

Brennende Schmerzen an der Wirbelsäule, aber auch in allen Bereichen die Wirbelsäulennerven versorgen (Arme, Gesicht usw.)

Sehstörungen aller Arten, Fokussierungsstörung, Schielen

Schmerzen im ganzen Körper, insbesondere im unteren Rücken

Schwindel

Hautveränderungen

Muskelabbau

Schwäche im ganzen Körper

Probleme beim Gehen

Drop attacks (Kollapszustände)

Lähmungserscheinungen, Gefühlsstörungen, „Ameisenlaufen“, Kribbeln, Taubheit

Störungen der Feinmotorik (Schwierigkeiten beim Greifen von Gläsern oder kleinen Gegenständen, Fallenlassen von Gegenständen)

Zittern

Pulsieren im ganzen Körper
Unwillkürliches Zucken
Dumpfes Hören (wie durch Watte), aber auch Überempfindlichkeit gegenüber Geräuschen, Tinnitus
Verlust des Körpergefühls, unterschiedliches Empfinden der rechten und linken Körperhälfte
Verlust des Raumgefühls
Mentale Veränderungen (Depressionen, Depersonalisierung)
Störungen der Wachheit
Atemaussetzer mit autonomem Weckreiz
Knacken und Reiben bei Bewegung
Vielfältige vegetative Symptome, wie Übelkeit, Durchfall, Nervosität, Hitzewallungen und Kältegefühl

Welche diagnostischen Möglichkeiten gibt es?

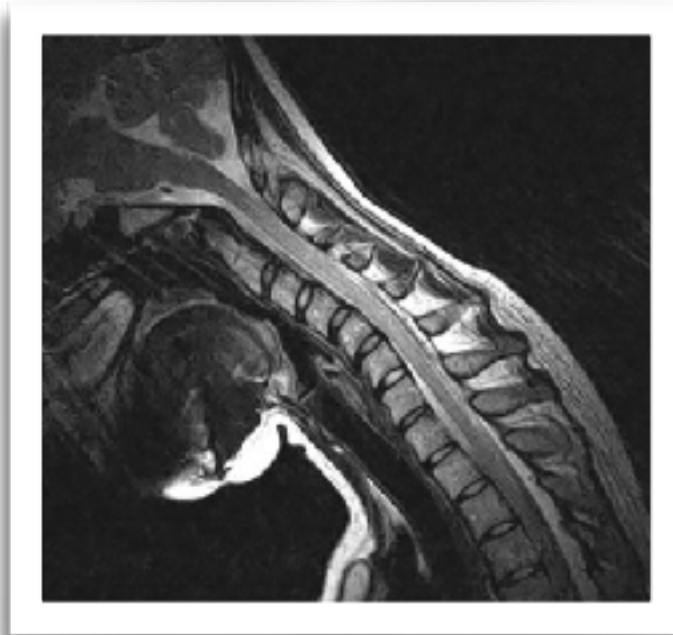Die aussagekräftigste Diagnostik ist meist in Funktionsstellung.
Ligamentäre Instabilitäten sind schwer nachweisbar und bleiben bei statischen Aufnahmen häufig unentdeckt.

Man unterscheidet zwischen aktiven, dynamischen und geführten Funktionsaufnahmen. Bei den aktiven Aufnahmen bewegt der Patient seinen Kopf selbst in die geforderten Richtungen. Wenn wir von geführten Aufnahmen sprechen, ist damit gemeint, dass der Arzt sich mit in die Strahlung begibt und dabei den Kopf führt. Dynamische Funktionsaufnahmen finden unter dauerhafter Durchleuchtung statt.

Funktions-MRT (Upright-MRT) [18]

Upright-MRT-Bilder werden in einem offenen System, unter natürlicher Gewichtsbelastung mit dem Kopf in maximaler Rotation und maximaler Seitneigung, außerdem in Flexion (nach vorne geneigt) und Extension (nach hinten geneigt) angefertigt.

Vorteile: keine statischen Aufnahmen; unter natürlicher Gewichtsbelastung
Nachteile: teilweise sind die Aufnahmen nicht im sehr feinen Bereich möglich; keine Kassenleistung (aber Antragstellung möglich)

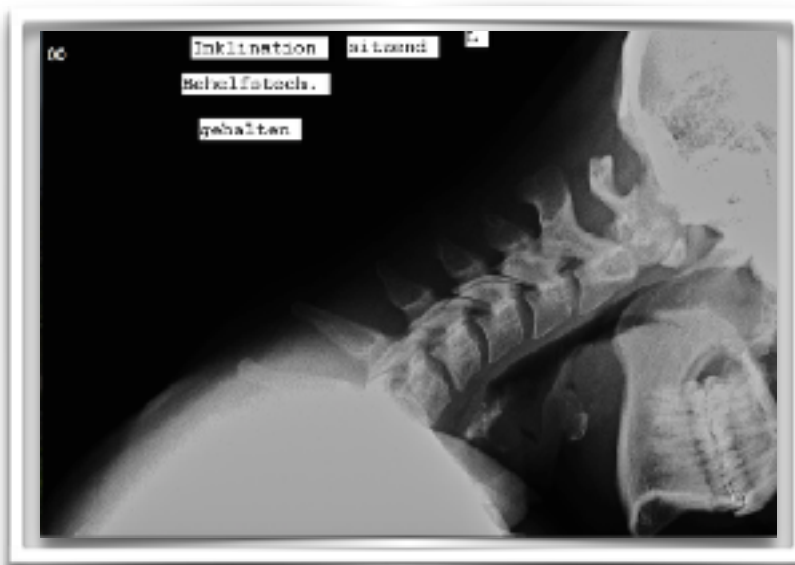

Funktions-Röntgen[19]

Wie Upright-MRT, nur mit Röntgenstrahlung

Vorteile: Kassenleistung; fast überall machbar

Nachteile: Strahlenbelastung; kein Weichteilgewebe sichtbar



Funktions-CT [20]

Ein Funktions-CT soll das Rotationsausmaß der HWS beurteilen. Da die Rotation hauptsächlich durch die Ligamenta alaria begrenzt wird, wird diese Untersuchung hauptsächlich zur Beurteilung von C0/1/2 eingesetzt. Man kann auch hier zusätzlich Aufnahmen in Flexion machen.

Vorteile: gute Beurteilung von C1/C2 Instabilität; teilweise von der Kasse getragen

Nachteile: hohe Strahlenbelastung

DMX (Digital Motion X-Ray) [6]

Das DMX ist eine relativ neue Methode eines Echtzeit-Röntgens. Hier kann unter Dauerdurchleuchtung die Halswirbelsäule während der Bewegung betrachtet werden.

Vorteile: Angeblich kann man Instabilitäten aufdecken, die sonst verborgen bleiben

Nachteile: Derzeit nicht verfügbar in Deutschland; unklare Strahlenbelastung; privat zu bezahlen

Zusätzliche Diagnostik

Otoneurologie [21]

Die Otoneurologie ist eine Schnittstelle zwischen Augen-, HNO-Arzt und Neurologie. Hier können Verknüpfungen zwischen Gehirn und Augennerven und Ohrennerven hergestellt werden. Außerdem können alle Qualitäten des Gleichgewichtssystems untersucht werden.

Die Untersuchungen sind mitunter anstrengend und können bei schwerer Betroffenen die Symptomatik akut verschlechtern.

Positronen-Emissions-Tomographie (PET) [22]

Die PET ist ein bildgebendes Verfahren nach dem Prinzip der Szintigraphie. Sie gehört in den Bereich der Nuklearmedizin. Bei der PET wird eine radioaktive Substanz über die Armvene verabreicht, die sich dann im Körper während einer kurzen Wartezeit anreichert. Diese gibt eine Strahlung ab, die mittels Tomographie aufgezeichnet werden kann. Somit kann die biochemische und physiologische Funktion eines bestimmten Organs ermittelt werden.

In unserem Fall wird der Gehirnstoffwechsel beurteilt und es kann nachgewiesen werden, ob dort eine Störung durch die eventuelle Minderdurchblutung vorliegt.

Nachteil: hohe Strahlenbelastung; privat zu bezahlen

Neurovegetative Diagnostik [25]

Die neurovegetative Diagnostik wird angewandt, um Störungen des autonomen Nervensystems nachzuweisen. Diese treten bei vielen neurologischen Krankheiten auf, wie z. B. Parkinson, Multiple Sklerose oder auch bei Instabilitäten, die vegetative Nerven reizen.

Konservative Diagnostik aus physiotherapeutischer Sicht:

Auch durch verschiedene Grifftechniken können Physiotherapeuten einen Verdacht auf Instabilität erhärten. In diesem Zusammenhang wird der Sharp-Purser Test [24] zur Überprüfung der Lig. transversum atlantis, und der PIM Test (Passive intervertebral movement test) [25] zur Beurteilung der Lig. alaria, transversum und der Membrana tectoria und atlantooccipitalis posterior als aussagekräftig beschrieben.

Winkel, die der Radiologe bzw. Neurochirurg messen sollte [18]:

Bulls Angle

Powers ratio
Basion dens interval (BDI)
Basion axial interval (BAI)
Harris measurement
MC Gregors line for basilar invagination
Grabb Oaks line brain stem compression
Wackenheim line
Clivo axial angle (CXA)

Therapien:

Konservativ:

Grundsätzliches:

Da unser Krankheitsbild so komplex ist und die unterschiedlichen Instabilitäten sich bei jedem Betroffenen anders auswirken, gibt es keine Therapie, die bei jedem funktioniert.

Generell kann man sagen, dass alle ruckartigen Manöver (Einrenkmanöver) [26] kontraproduktiv sind.

Häufig sind auch zu starke Muskelentspannungsmaßnahmen eher schlecht verträglich und die Instabilität wird stärker. Muskelverspannungen und Gelenkblockierungen sind Schutzmechanismen, um die Instabilität auszugleichen.

Vor jeder Therapie sollten folgende Fragen abgeklärt worden sein:

Sind Brüche ausgeschlossen?

Gibt es ungünstige Veranlagungen oder Grunderkrankungen, wie z. B. Hypermobilität, EDS oder Rheuma?

Wie heftig reagiere ich auf Bewegung in der HWS?

Gibt es Gefäßprobleme?

Gibt es Verspannungen und ist es sinnvoll diese zu lösen?

Man sollte immer auf seinen Körper hören und abbrechen sobald etwas gar nicht gut tut.

Es bedarf eines gut ausgebildeten und erfahrenen Physiotherapeuten. Man sollte darauf achten, dass die Therapeuten alle Symptome ernst nehmen und einzuordnen wissen.

Prinzipiell wird empfohlen die Tiefenmuskulatur zu stärken und dabei den Körper nicht zu überlasten. Die Oberflächenmuskulatur sollte dabei möglichst nicht angespannt werden.

Es bietet sich an ganz langsam im Liegen zu starten (abhängig von der Schwere der Symptomatik).

Konservative Therapien:

Neurophysiologische Konzepte, wie z. B. PNF [27, 28] und Vojta-Therapie [29] wirken sich positiv auf neurologische Erkrankungen, wie Schlaganfälle und Rückenmarkserkrankungen aus.

Halskrausen [30, 31, 32] empfehlen sich gerade für Nachts und bei massiver Symptomatik. Ansonsten sollten sie nur wenig getragen werden, da die Muskulatur sonst abbaut und somit die Instabilität verstärkt.

Krankengymnastik, wie isometrische Übungen, Muskelkräftigung, Bewegungsbad, Brunkow [33] sind alles Therapien, die die Kernmuskulatur stärken und sich dadurch positiv auf die Halswirbelsäule auswirken können.

Taping [34, 35] kann Schmerzen vermindern, passiv Stabilität geben und die Durchblutung fördern.

Pilates [36, 37] wirkt an der Kernmuskulatur und damit auch passiv an der Halswirbelsäule.

Med-X-Training [38] kann für schwer Betroffene zu anstrengend sein, für andere die Muskelkraft verbessern.

Osteopathie [39], z. B. craniosakrale Therapie, kann Schmerzen lindern und helfen, Fehlhaltungen zu korrigieren.

Alternative Therapien, wie Mikronährstofftherapie [40], Prolotherapie [41], u. ä.

Operativ:

Grundsätzlich unterscheidet man zwischen anterioren (von vorne) und posterioren (von hinten) Systemen.

Für Verletzungen der unteren HWS werden meist anteriore Systeme verwendet; für Operationen die C0 mit einschließen wird ein posteriorer Zugang gewählt. Meist wird eine Kombination aus Platten und Schrauben verwendet [42].

Jeder Chirurg hat seine eigene Technik. Man sollte immer alle Vor- und Nachteile abwägen und genau erfragen, weshalb diese Technik gewählt wurde.

Außerdem existiert eine minimal-invasive C0-C2 Versteifung bei der lediglich Schrauben benutzt werden [43].

Wichtig: Der Kopf MUSS im korrekten Winkel zur HWS verschraubt werden! [44]

Verfasst von: Karina Sturm, www.instabile-halswirbelsaeule.de

Deutsche Version überprüft von: Dr. Bernhard Salomon

Quellen:

- [1] CLARK, Charles Richard, et al. (Hg.). The cervical spine. Lippincott Williams & Wilkins, 2005.
- [2] Cervical spine anatomy, Author: Robert E Windsor, MD, FAAPMR, FAAEM, FAAPM; Medscape; <https://emedicine.medscape.com/article/1948797-overview#a1>
- [3] Gray's Anatomy: The Anatomical Basis of Clinical Practice, 40th Edition, Susan Standring PhD DSc
- [4] Atlantoaxial Instability, Author: Daniel P Leas, MD; Medscape; <https://emedicine.medscape.com/article/1265682-overview#a2>
- [5] DEMETRIOUS, James. Post-traumatic upper cervical subluxation visualized by MRI: a case report. Chiropractic & osteopathy, 2007, 15. Jg., Nr. 1, S. 20.
- [6] STEILEN, Danielle, et al. Chronic neck pain: making the connection between capsular ligament laxity and cervical instability. The open orthopaedics journal, 2014, 8. Jg., S. 326.
- [7] Panjabi MM, Nibu K, Cholewicki J. Whiplash injuries and the potential for mechanical instability. European Spine Journal. 1998 Dec 1;7(6):484-92.
- [8] KENNEL, Kelly A., et al. Cervical artery dissection related to chiropractic manipulation: one institution's experience: this study suggests that patients considering chiropractic cervical spine manipulation should be advised of the risks of potential arterial dissection and stroke. Journal of Family Practice, 2017, 66. Jg., Nr. 9, S. 556-563.
- [9] DUGGAN, L. V.; GRIESDALE, D. E. G. Secondary cervical spine injury during airway management: beyond a 'one-size-fits-all' approach. Anaesthesia, 2015, 70. Jg., Nr. 7, S. 769-773.
- [10] Milhorat TH, Bolognese PA, Nishikawa M, McDonnell NB, Francomano CA. Syndrome of occipitoatlantoaxial hypermobility, cranial settling, and chiari malformation type I in patients with hereditary disorders of connective tissue.
- [11] EL-KHOURI, Marcelo, et al. Prevalence of atlanto-occipital and atlantoaxial instability in adults with Down syndrome. World neurosurgery, 2014, 82. Jg., Nr. 1, S. 215-218.

- [12] Brill CB, Rose JS, Godmilow L, Sklower S, Willner J, Hirschhorn K. Spastic quadriplegia due to C 1–C 2 subluxation in Hurler syndrome. *The Journal of pediatrics*. 1978 Mar 31;92(3):441-3.
- [13] Howard RS, Henderson F, Hirsch NP, Stevens JM, Kendall BE, Crockard HA. Respiratory abnormalities due to craniovertebral junction compression in rheumatoid disease. *Annals of the rheumatic diseases*. 1994 Feb 1;53(2):134-6.
- [14] Nervous System Lyme Disease, Author: John J. Halperin, MD;; Medscape; https://www.medscape.com/viewarticle/410080_4
- [15] SADEK, Ahmed-Ramadan; WALLAGE, William; JAIGANESH, Thiagarajan. Cervical spine tuberculosis causing instability and neurological compromise. *JRSM short reports*, 2011, 2. Jg., Nr. 6, S. 1-3.
- [16] Spinal Tumors, American Association of Neurological Surgeons <http://www.aans.org/Patients/Neurosurgical-Conditions-and-Treatments/Spinal-Tumors>
- [17] KUKLINSKI, Bodo. *Das HWS-Trauma: Ursachen, Diagnose und Therapie*. Aurum Verlag, 2011.
- [18] Henderson FC. Cranio-cervical Instability in Patients with Hypermobility Connective Disorders. *Journal of Spine*. 2016 Apr 18;2016.
- [19] Yeo CG, Jeon I, Kim SW. Delayed or Missed Diagnosis of Cervical Instability after Traumatic Injury: Usefulness of Dynamic Flexion and Extension Radiographs. *Korean Journal of Spine*. 2015 Sep 1;12(3):146-9.
- [20] Dvorak J, Penning L, Hayek J, Panjabi MM, Grob D, Zehnder R. Functional diagnostics of the cervical spine using computer tomography. *Neuroradiology*. 1988 Apr 1;30(2):132-7.
- [21] ENDO, Kenji, et al. Cervical vertigo and dizziness after whiplash injury. *European Spine Journal*, 2006, 15. Jg., Nr. 6, S. 886-890.
- [22] LAMMERTSE, Daniel, et al. Neuroimaging in Traumatic Spinal Cord Injury: An Evidence-based Review for Clinical Practice and Research: Report of the National Institute on Disability and Rehabilitation Research Spinal Cord Injury Measures Meeting. *The journal of spinal cord medicine*, 2007, 30. Jg., Nr. 3, S. 205-214.

- [23] KARLSSON, Ann-Katrin. Overview: Autonomic dysfunction in spinal cord injury: clinical presentation of symptoms and signs. *Progress in brain research*, 2006, 152. Jg., S. 1-8.
- [24] MINTKEN, Paul E.; METRICK, Lisa; FLYNN, Timothy. Upper cervical ligament testing in a patient with os odontoideum presenting with headaches. *Journal of orthopaedic & sports physical therapy*, 2008, 38. Jg., Nr. 8, S. 465-475.
- [25] PIVA, Sara R., et al. Inter-tester reliability of passive intervertebral and active movements of the cervical spine. *Manual therapy*, 2006, 11. Jg., Nr. 4, S. 321-330.
- [26] KENNEL, Kelly A., et al. Cervical artery dissection related to chiropractic manipulation: one institution's experience: this study suggests that patients considering chiropractic cervical spine manipulation should be advised of the risks of potential arterial dissection and stroke. *Journal of Family Practice*, 2017, 66. Jg., Nr. 9, S. 556-563.
- [27] BRITTO, Vera Lucia Santos de; CORREA, Rosalie; VINCENT, Maurice Borges. Proprioceptive neuromuscular facilitation in HTLV-I-associated myelopathy/tropical spastic paraparesis. *Revista da Sociedade Brasileira de Medicina Tropical*, 2014, 47. Jg., Nr. 1, S. 24-29.
- [28] AREEUDOMWONG, Pattanasin, et al. A randomized controlled trial on the long-term effects of proprioceptive neuromuscular facilitation training, on pain-related outcomes and back muscle activity, in patients with chronic low back pain. *Musculoskeletal care*, 2017, 15. Jg., Nr. 3, S. 218-229.
- [29] BAUER, H.; APPAJI, G.; MUNDT, D. Vojta neurophysiologic therapy. *Indian journal of pediatrics*, 1992, 59. Jg., Nr. 1, S. 37-51.
- [30] IVANCIC, Paul C. Effects of orthoses on three-dimensional load-displacement properties of the cervical spine. *European Spine Journal*, 2013, 22. Jg., Nr. 1, S. 169-177.
- [31] IVANCIC, Paul C. Do cervical collars and cervicothoracic orthoses effectively stabilize the injured cervical spine? A biomechanical investigation. *Spine*, 2013, 38. Jg., Nr. 13, S. E767-E774.
- [32] IVANCIC, Paul C. Effects of cervical orthoses on neck biomechanical responses during transitioning from supine to upright. *Clinical Biomechanics*, 2013, 28. Jg., Nr. 3, S. 239-245.

- [33] MUJIĆ, Skikić E., et al. The effects of McKenzie and Brunkow exercise program on spinal mobility comparative study. *Bosnian journal of basic medical sciences*, 2004, 4. Jg., Nr. 1, S. 62-68.
- [34] GONZÁLEZ-IGLESIAS, Javier, et al. Short-term effects of cervical kinesio taping on pain and cervical range of motion in patients with acute whiplash injury: a randomized clinical trial. *Journal of orthopaedic & sports physical therapy*, 2009, 39. Jg., Nr. 7, S. 515-521.
- [35] Vanti C, Bertozzi L, Gardenghi I, Turoni F, Guccione AA, Pillastrini P. Effect of taping on spinal pain and disability: systematic review and meta-analysis of randomized trials. *Physical therapy*. 2014 Nov 19.
- [36] BYRNES, Keira; WU, Ping-Jung; WHILLIER, Stephney. Is Pilates an effective rehabilitation tool? A systematic review. *Journal of Bodywork and Movement Therapies*, 2017.
- [37] ULUĞ, Naime, et al. Effects of Pilates and yoga in patients with chronic neck pain: A sonographic study. *Journal of rehabilitation medicine*, 2018, 50. Jg., Nr. 1, S. 80-85.
- [38] HIGHLAND, Thomas R., et al. Changes in isometric strength and range of motion of the isolated cervical spine after eight weeks of clinical rehabilitation. *Spine*, 1992, 17. Jg., Nr. 6, S. S77-S82.
- [39] SCHWERLA, Florian, et al. Osteopathic treatment of patients with chronic non-specific neck pain: a randomised controlled trial of efficacy. *Complementary Medicine Research*, 2008, 15. Jg., Nr. 3, S. 138-145.
- [40] KUKLINSKI, Bodo. Praxisrelevanz des nitrosativen Stresses. *Praxis*, 2007, 8. Jg., S. 5.
- [41] BARBA, Marta, et al. Spinal fusion in the next generation: gene and cell therapy approaches. *The Scientific World Journal*, 2014, 2014. Jg.
- [42] CHOI, Sung Ho, et al. Surgical outcomes and complications after occipito-cervical fusion using the screw-rod system in craniocervical instability. *Journal of Korean Neurosurgical Society*, 2013, 53. Jg., Nr. 4, S. 223-227.
- [43] CSF Colloquium: Craniocervical fusion with Condylar Screws - Dr. Paolo Bolognese
<http://csfinfo.org/research/csf-funded-research/csf-craniovertebral-instability-colloquium/craniocervical-fusion-condylar-screws/>

[44] HENDERSON, Fraser C., et al. Deformative stress associated with an abnormal clivo-axial angle: a finite element analysis. *Surgical neurology international*, 2010, 1. Jg.